

Infeksi Akut pada Susunan Saraf Pusat : Laporan Kasus

Acute Central Nervous System Infection : a Case Report

Masfiah,^{1,2} Rebriarina Hapsari,¹ Rahayu,^{1,2} Maryani^{1,3}

ABSTRACT

Background : Acute central nervous system infection can be rapidly progressive, causing death or permanent damage in a short period of time. The diagnosis and knowledge of possible etiological agent is critically important. We present a case of a 15-month-old girl with generalized seizures and ecchymosis suspected for meningococcal infection but there was no proof of the agent of infection.

Case report : A 15-month-old girl was admitted with fever of 39,4°C, generalized seizures, and petechiae after suffered high fever and cough in previous day. This was her first episode of seizures. She has no past history of growth and developmental disorder. She became rapidly deteriorated after few hours being hospitalized in Kariadi. Brain CT-scan was not done due to her conditions. She had anemia, normal white blood count, monocytosis, thrombocytopenia (4000/mm³), low CD4 count (99 cell/mm³), hypoalbuminemia (1.4 g/dl), increased lactate (2.5 mmol/L) and procalcitonin (>200.00 ng/ml). Cerebrospinal fluid analysis revealed normal cells count and glucose but increased protein level (375.2 mg/dL). Meningococcal infection was suspected due to clinical appearance, and ceftriaxone was given. Bacteriological and fungal culture of CSF and blood showed no growth. Despite of cardiorespiratory support given, she died after 4 days of admission.

Discussion : Features of seizure and general ecchymosis do not belong exclusively to meningococcal infection. There are other possible etiological agent such as *Haemophilus influenza*, *Streptococcal* infection and viral infection. Shortage of available diagnostic tools such as Polymerase Chain Reaction (PCR) made it difficult to confirm the etiological agent (Sains Medika, 4(2):204-209).

Question Remarks : What agent which you think cause the infection?

Key words : acute central nervous system infection, ecchymosis

ABSTRAK

Latar Belakang : Infeksi akut pada susunan syaraf pusat dapat bersifat progresif, menimbulkan kematian, atau kerusakan yang permanen. Penegakan kasus dan penemuan etiologi memegang peranan penting. Laporan kasus akan menengahkan anak perempuan berusia 15 bulan dengan kejang umum dan ekimosis dengan dugaan suatu infeksi oleh *meningococcus*, tetapi tidak ditemukan etiologi.

Laporan Kasus : Seorang anak perempuan berusia 15 bulan dengan demam 39,4°C datang ke RSUP Dr. Kariadi dengan demam 39,4 C, kejang umum dan *petechie*, dengan riwayat demam tinggi dan batuk sehari sebelumnya. Riwayat pernah kejang sebelumnya disangkal. Kesan perkembangan sesuai usia dan status gizi baik. Pasien mengalami perburukan setelah beberapa jam dirawat. Hasil laboratorium menunjukkan anemi, monositosis, trombositopenia (4000/mm³), penurunan CD4 (99 sel/mm³), hipoalbuminemia (1,4 g/dl), laktat dan prokalsitonin yang meningkat (2,5 mmol/L dan >200 ng/ml). Hasil analisa LCS menunjukkan angka glukosa yang normal, tetapi terjadi peningkatan protein (375, 2 mg/dL). Secara klinis pasien ini didiagnosa dengan suspek infeksi *meningococcal*, dan diterapi dengan injeksi ceftriaxon. Hasil kultur bakteri, jamur dari sampel LCS tidak ada pertumbuhan bakteri. Pasien meninggal 4 hari setelah perawatan.

Diskusi : Gambaran kejang dan ekimosis yang menyeluruh bukan merupakan satu-satunya gambaran klinis karena infeksi *meningococcus* dapat juga karena *Haemophilus influenza*, infeksi *Streptococcal*, maupun infeksi virus. Keterbatasan alat untuk penegakkan diagnosis misalnya *Polymerase Chain Reaction* (PCR), menyebabkan konfirmasi etiologi infeksi sulit ditegakkan (Sains Medika, 4(2):204-209).

Question Remarks : Menurut anda, apakah penyebab etiologi pasien tersebut?

Kata Kunci : infeksi akut susunan saraf pusat, ekimosis

1 Fakultas Kedokteran Universitas Diponegoro Semarang/ RSUP Dr Kariadi Semarang

2 Fakultas Kedokteran Unissula Semarang/ RS Islam Sultan Agung Semarang

3 Fakultas Kedokteran Universitas Sebelas Maret Surakarta/ RSUD Dr Muwardi Surakarta

PENDAHULUAN

Infeksi akut pada susunan syaraf pusat dapat bersifat progresif, dapat menimbulkan kematian, atau kerusakan yang bersifat permanen (Mandell *et al.*, 2000). Infeksi ini sebagian besar disebabkan oleh bakteri, virus, jamur maupun parasit (Mandell *et al.*, 2000). Meningitis oleh infeksi *bacterial* sebagian besar didominasi oleh *Haemophilus influenza*, *Streptococcus pneumonia* (Agrawal and Nadel, 2011, Shabani *et al.*, 2006, Dash *et al.*, 2009, Huttunen *et al.*, 2009, Mandell *et al.*, 2000), *Neisseria meningitis* (Sabra and Benger, 2011, Al-Tawfiq *et al.*, 2010, Woodard and Berman, 2006, Mandell *et al.*, 2000, Paireau *et al.*, 2012) dan *Listeria monocytogenes* (Mandell *et al.*, 2000). Etiologi oleh infeksi virus dapat disebabkan oleh *Enterovirus* (Jaeger *et al.*, 2000), *Arbovirus* (Goswami *et al.*, 2012), *Mumps virus*, *Lymphocytic Choriomeningitis virus*, *Herpes virus*, *Human Immunodeficiency Virus*. Beberapa disebabkan oleh parasit seperti amoeba dan cacing (Mandell *et al.*, 2000). Ensephalomyelitis akut dapat disebabkan oleh *Togavirus*, *Flavivirus*, *Bunyavirus*, *Paramyxovirus*, *Arenavirus*, *Picornavirus*, *Reovirus*, *Rhabdovirus*, *Filovirus*, *Retrovirus*, *Herpesvirus*, maupun oleh etiologi *non-virus* seperti *Salmonella*, *Chlamydia*, *Mycoplasma*, *Legionella*, *Listeria* maupun *Leptospira*.

Penegakan kasus dan penemuan etiologi memegang peranan penting. Laporan kasus akan mengetengahkan anak perempuan berumur 15 bulan dengan kejang umum dan ekimosis dengan dugaan suatu infeksi oleh *Meningococcus* yang tidak ditemukan etiologi.

LAPORAN KASUS

Seorang anak perempuan berumur 15 bulan datang ke RSUP Dr. Kariadi dengan panas 39,4^oC, kejang generalisata, disertai bintik-bintik dimulai dari daerah muka dan dada setelah panas tinggi dan batuk satu hari sebelumnya. Riwayat pernah kejang disangkal. Riwayat kelahiran anak lahir spontan, ditolong oleh dokter, *aterm*, dan langsung menangis. Riwayat imunisasi lengkap. Kesan perkembangan sesuai usia dan status gizi baik.

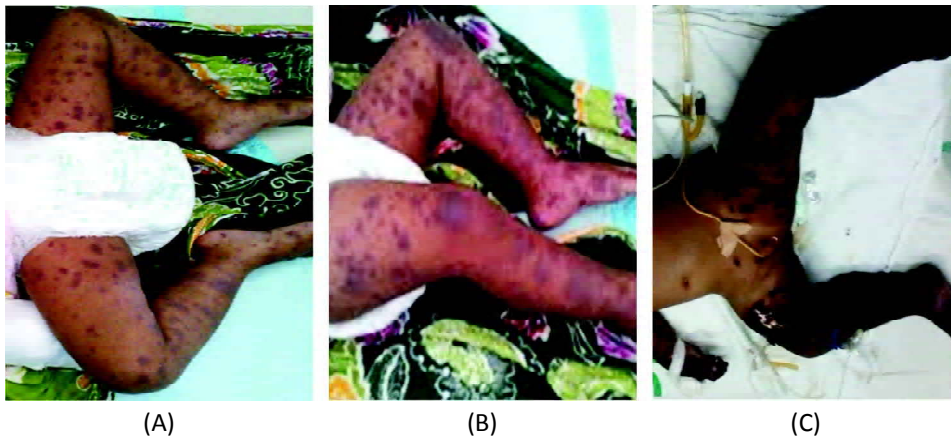
Pasien datang ke UGD dengan takikardi dan peningkatan *respiration rate*. Kesadaran pasien somnolen. Anak mengalami perburukan setelah 9 jam perawatan di bangsal anak, kemudian dirawat di PICU (*paediatric infection Care Unit*). Hasil laboratorium menunjukkan anemia (10,4 g/dl), peningkatan leukosit 14.370/mm³ dan trombositopenia (4.000/mm³), penurunan sel CD4⁺ (99 sel/mm³), hipoalbuminemia (1,4 g/dl), peningkatan laktat (2,5

mmol), dan peningkatan prokalsitonin (> 200.00 ng/ml). Hasil analisa LCS menunjukkan angka glukosa yang normal, tetapi terjadi peningkatan protein (375,2 mg/dL). Secara klinis pasien ini didiagnosa dengan suspek infeksi *meningococcal* dan diterapi dengan injeksi ceftriaxon. Hasil kultur bakteri, jamur dari sampel LCS tidak ada pertumbuhan bakteri. Pasien meninggal setelah 4 hari perawatan.

PEMBAHASAN

Pasien ini didiagnosis dengan *severe sepsis*, dengan sumber infeksi yang diduga dari *central nervous system*, karena terdapat tanda-tanda SIRS (*sistemik inflammatory respon syndrome*), sumber infeksi (belum tegak), dan terdapat kegagalan fungsi organ. Sumber infeksi yang sering terdapat pada sepsis adalah pneumonia, *empyema*, infeksi akut abdominal, meningitis, infeksi kulit maupun jaringan lunak, infeksi tulang maupun sendi, infeksi luka, infeksi *bloodstream catheter*, dan endokarditis (Daniels, 2010).

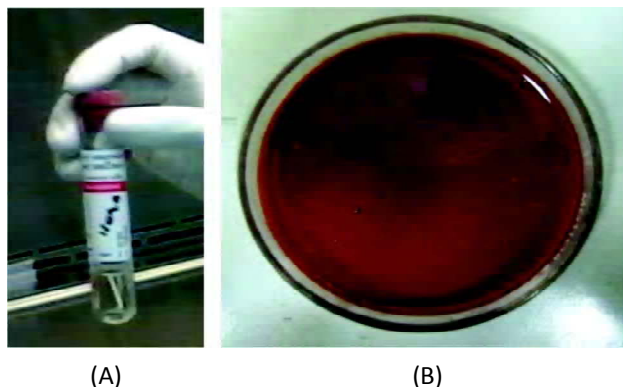
Proses infeksi pada *central nervous system* insidennya lebih sering daripada suatu proses non infeksi pada pasien anak. Pasien ini terjadi purpura ekimosis generalisata, gambaran mirip dengan infeksi oleh bacterial yang disebabkan oleh *Meningococcal*, *Haemophilus influenzae* maupun *Streptococcal infection*. Progresivitas infeksi ditampilkan gambar 1.



Gambar 1. Gambaran klinik 4 jam (A), 9 jam (B), dan 29 jam (C) setelah masuk RS

Bakteri *Neisseria meningitidis*, *Haemophilus influenzae*, maupun *Streptococcus pneumoniae* merupakan *fastidious bacteria* atau bakteri yang tidak dapat tumbuh dalam

kultur biasa. Bakteri ini butuh zat tertentu untuk tumbuh, misalnya 5-7 % CO₂ (Murray *et al.*, 2007). Pada saat melakukan proses *specimen* aspirat trachea maupun dari LCS, kultur dilakukan pada inkubator khusus yang mengandung CO₂ 5%. Hasil kultur yang dilakukan tidak didapatkan pertumbuhan bakteri.



Gambar 2. Gambaran fisik LCS tampak jernih (A) dan hasil kultur LCS pada medium chocolate agar inkubasi 5 % CO₂ selama 48 jam. Nampak tidak terdapat pertumbuhan bakteri (B).

Hasil kultur darah pada pasien ini juga tidak didapatkan pertumbuhan bakteri. Hasil kultur darah yang negatif dimungkinkan karena hanya dilakukan kultur darah dengan 2 botol bactec[®] aerob dan tidak dilakukan kultur anaerob. Titik tangkap untuk memakai bactec[®] anaerob bukan hanya untuk menumbuhkan bakteri anaerob semata, misalnya golongan *Bacteroides sp* tetapi juga untuk menambah kepositifan bakteri-bakteri *fakultatif anaerob* seperti *E.coli* maupun *Staphylococcus sp* (Murray *et al.*, 2007). Bakteri fakultatif anaerob adalah bakteri yang dapat hidup dalam kondisi aerob maupun kondisi anaerob (Baron *et al.*, 1994).

Kimia klinik LCS pada pasien ini tidak mengarah ke infeksi akut bakterial karena glukosa tidak menurun, dan tidak ditemukan leukosit. Penegakan diagnosis kearah virus belum bisa dilakukan oleh laboratorium mikrobiologi karena keterbatasan penyediaan primer untuk PCR. Hal lain yang mendukung etiologi kearah virus karena tidak ditemukannya bakteri pada LCS dari kultur maupun pengecatan serta gambaran kimia klinik LCS yang mirip dengan gambaran infeksi virus.

Hal-hal yang mendukung ke arah infeksi bakterial adalah kadar prokalsitonin yang sangat tinggi meskipun ada beberapa penelitian yang menyebutkan bahwa prokalsitonin

mempunyai sensitivitas yang rendah untuk mendeteksi meningitis bakterial pada pasien dewasa (Hoffman *et al.*, 2001) dan juga pada pasien anak (Thayyil *et al.*, 2005, Taskin *et al.*, 2004). Spesifisitas procalcitonin untuk mendeteksi infeksi bakterial hanya sekitar 50%, sedangkan jika dikombinasikan dengan total leukosit darah dan CRP sensitifitasnya meningkat menjadi 95,3%. Gambaran ekimosis generalisata juga mendukung kearah gambaran infeksi bakteri terutama oleh *meningococcus*.

KESIMPULAN

Pasien ini merupakan merupakan pasien dengan *acute central nervous system infection* dengan etiologi yang belum dapat ditegakkan karena keterbatasan pada penggunaan PCR.

UCAPAN TERIMAKASIH

Terimakasih kepada dr. Supriatna, Sp. A (K) atas izin untuk menganalisis kasus ini.

DAFTAR PUSTAKA

- Agrawal, S. & Nadel, S. 2011. Acute Bacterial Meningitis in Infants and Children. *Pediatric Drugs*, 13, 385-400.
- Al-Tawfiq, J. A., Clark, T. A. & Memish, Z. A. 2010. Meningococcal Disease : The Organism, Clinical Presentation and Worldwide Epidemiologi. *Journal of Travel Medicine*, 17, 3-8.
- Baron, E. J., Peterson, L. R. & Finegold, S. M. (eds.) 1994. *Bailey & Scott's Diagnostic Microbiology*: Mosby.
- Daniels, R. 2010. *ABC of Sepsis*, UK, Blackwell Publishing.
- Dash, N., Khusaiby, S. A., Behlim, T., Mohammadi, A., Mohammadi, E. & Awaidy, S. A. 2009. Epidemiology of Meningitis in Oman, 2000-2005. *La Revue de sante de la Mediterranee Orientale*, 5, 1358-1364.
- Goswami, R. P., Mukherjee, A., Biswas, T., Karmakar, P. S. & Ghosh, A. 2012. Two cases of dengue meningitis: a rare first presentation. *J Infect Dev Ctries*, 6, 208-211.
- Hoffman, O., Reuter, U., Masuhr, F., Holtkamp, M., Kassim, N. & Weber, J. R. 2001. Low Sensitivity of serum proclctonin in bacterial meningitis. *Scand J infect Dis*, 33, 215-218.
- Huttunen, P., Lappalainen, M., Salo, E., Lonqvist, T., Jokela, P., Hyypia, T. & Peltola, H. 2009 Differential diagnosis of acute central nervous system infections in children using modern microbiological methods. *Foundation Acta Pædiatrica/Acta Pædiatrica*, 98, 1300-1306.

-
- Jaeger, F., Leroy, J., Duchene, F., Baty, V., Bailet, S., Estavoyer, J. M. & Hoen, B. 2000. Validation of Diagnosis Model for Differentiating bacterial from Viral Meningitis in Infants and Children under 3,5 Years of Age. *Eur J Clin Microbiol Infect Dis*, 19, 418-421.
- Mandell, G. L., Bennett, J. E. & Dolin, R. (eds.) 2000. *Principles and Practice of Infectious Disease*, USA: Churchill Livingstone.
- Murray, P. R., Baron, E. J., Jorgensen, J. H., Landry, M. L. & Pfaller, M. A. (eds.) 2007. *Manual of Clinical Microbiology*, Washington DC: ASM Press.
- Paireau, J., Girond, F., Collard, J.-M., Mai Nassara, H. B. & Jusot, J.-F. 2012. Analysing Spatio-Temporal Clustering of Meningococcal Meningitis Outbreaks in Niger Reveals Opportunities for Improved Disease Control. *Neglected Tropical diseases*, 6, 1577.
- Sabra, A. & Bengler, J. 2011. Meningococcal disease in children: a clinical review. *The Turkish Journal of Pediatrics*, 53, 477-488.
- Shabani, I. S., AL-Ateeqi, W., Abu-Shanab, O., El-Sori, H., Omar, N., Ahmed, H. F. & Al-Mussallam, M. 2006. Childhood Meningitis in Kuwait : Epidemiology of Etiologic Agent and the Need for Pneumococcal Disease Prevention. *Med Princ Pract*, 15, 431-435.
- Taskin, E., Turgut, M., Kilic, M., Akbulut, H. & Aygun, A. D. 2004. Serum procalcitonin and cerebrospinal fluid cytokines level in children with meningitis. *Mediators of Inflammation* 13, 269-273.
- Thayyil, S., Shenoy, M., Hamaluba, M., Gupta, A., Frater, J. & Verber, I. G. 2005. Is procalcitonin useful in early diagnosis of serious bacterial infections in children? *Acta paediatrica*, 94, 155-158.
- Woodard, J. L. & Berman, D. M. 2006. Prevention of Meningococcal Disease. *Fetal and Pediatric pathology*, 25, 311-319.