

# **Perubahan pada Sendi Temporo-Mandibula dan Otot-Otot Pengunyahan Setelah Perawatan Ortodonti dengan Pencabutan Premolar**

Grahita Aditya  
Dosen Fakultas Kedokteran Gigi UNISSULA

## **ABSTRAK**

Pencabutan premolar dapat menyebabkan *Temporo Mandibular Disorder* (TMD) masih diperdebatkan kemungkinan terjadinya karena kesalahan diagnostik atau kesalahan pada mekanoterapi saat dilakukan perawatan. Sebagian besar literature menyatakan bahwa tidak terdapat bukti ilmiah bahwa pencabutan premolar merupakan risiko TMD. Namun ortodontis tetap harus mewaspadai kontak gigi anterior selama perawatan ortodontik dilakukan yang terjadi karena retroklinasi gigi insisif, pendalaman gigit dan interferensi insisal. Penggunaan *low force* masih menjadi andalan untuk retraksi anterior agar tidak terjadi penurunan dimensi vertikal karena *loss anchorage*.

Operator harus berhati-hati terhadap posisi kaninus yang tegak dan miring ke distal agar tidak terjadi ekstrusi gigi posterior. Beberapa cara telah dikemukakan untuk mengantisipasi hal tersebut. Diagnosis kelainan *Temporo Mandibular Joint* (TMJ) dianjurkan untuk dilakukan setiap kunjungan pasien dengan lebih akurat untuk mewaspasai timbulnya kelainan TMJ karena kesalahan perawatan yang dilakukan.

Tercapainya relasi sentrik merupakan tujuan ideal perawatan ortodontik, sehingga penentuan relasi sentrik pra perawatan merupakan hal yang esensial. Perawatan ortodontik secara umum cenderung memperbaiki daripada memperburuk kondisi TMJ.

Kata Kunci : Pencabutan premolar, TMJ, TMD, otot pengunyahan, perawatan ortodontik.

## **PENDAHULUAN**

Pencabutan premolar merupakan salah satu tindakan yang sering dilakukan dalam perawatan ortodonti.<sup>1</sup>Pencabutan premolar sering dipilih sebagai alternatif dalam pencarian ruang untuk memperbaiki susunan gigi berjejal baik yang sedang maupun parah, penatalaksanaan sebagian maloklusi dengan kaninus impaksi, openbite anterior, dan overjet yang besar. Selain itu, pencabutan premolar merupakan alternatif utama yang dipilih dalam rencana perawatan pada pasien dengan profil protrusif. Pencabutan premolar juga sering dilakukan pada perawatan ortodontik kamufase pada kasus maloklusi kelas II dan kelas III skeletal pasien dewasa. Namun beberapa hal tetap harus dipertimbangkan dalam pemilihan ekstraksi sebagai rencana perawatan, seperti stabilitas dan estetika wajah pasca perawatan ortodonti, dan perubahan pada sendi temporo-mandibula (TMJ).<sup>2</sup>

Penelitian oleh Peckpeck pada tahun 1979 menyatakan bahwa proporsi perawatan ortodonti dengan ekstraksi pada 537 pasien di Amerika Utara adalah 42,1%,<sup>3</sup>sedangkan penelitian oleh Somoskövi pada tahun 2008 terhadap 416 kasus selama 3 tahun menyatakan

bahwa prevalensi perawatan ortodonti dengan ekstraksi adalah 41,59% dengan 51,63% pada periode gigi permanen. Proporsi tertinggi (49,71%) adalah kasus kelas II divisi 2, sedangkan proporsi terendah (30,17%) adalah kasus kelas I.<sup>4</sup>

Walaupun perawatan ortodonti dengan pencabutan premolar sering dilakukan, namun beberapa ahli ortodonti masih mempertanyakan adanya perubahan atau efek negatif yang terjadi pada TMJ. Pemikiran tersebut muncul dengan adanya dugaan bahwa pencabutan premolar yang diikuti dengan retraksi akan mengubah posisi mandibula dan kondilus lebih ke arah posterior.<sup>1</sup>Witzig dan Spahl pada tahun 1987 menyatakan bahwa terdapat insidensi problem TMJ pada pasien maloklusi kelas II divisi 2 dengan deep bite dan pasien dengan retraksi gigi anterior maksila yang berlebih setelah pencabutan premolar.Witzig dan Spahl menduga terjadi perubahan posisi mandibula dan kondilus ke posterior setelah retraksi.<sup>5</sup> Farrar dan McCarthy pada tahun 1983 menyatakan bahwa pencabutan premolar merupakan salah satu faktor predisposisi perpindahan diskus ke anterior.<sup>6</sup> Namun Gianelly pada tahun 1998 menyatakan bahwa tidak terdapat perbedaan posisi kondilus pada pasien ortodonti dengan pencabutan premolar dan kontrol.<sup>7</sup>

Riolo, dkk menyatakan bahwa tidak terdapat hubungan yang signifikan antara pergeseran fungsional terhadap TMD dan rasa sakit pada otot pengunyahan, namun terdapat hubungan yang signifikan antara openbite terhadap TMD dan rasa sakit pada otot pengunyahan, antara hubungan molar kelas II dan bunyi pada TMJ.<sup>8</sup>Keeling, dkk menyatakan hal yang berkebalikan bahwa tidak terdapat hubungan yang signifikan antara hubungan molar dan bunyi pada TMJ, namun terdapat hubungan yang signifikan antara bunyi pada TMJ dan membuka mulut maksimal yang lebih lebar, *anterior crowding*, dan *deepbite*.<sup>9</sup>

TMJ merupakan salah satu bagian dari sistem stomatognati.Nelson dan Ash menyatakan bahwa oklusi yang sempurna tidak mungkin ditemukan pada individu dengan kelainan TMJ baik posisi dan kondisi TMJ tersebut. Fungsi otot pengunyahan turut dipengaruhi oleh hubungan antara TMJ dan oklusi, sebaliknya tekanan otot-otot pengunyahan merupakan salah satu faktor etiologi maloklusi. Tekanan otot-otot pengunyahan yang tidak melampaui batas anatomis dan tanpa gangguan mekanis merupakan salah satu syarat terjadinya harmoni fungsional dalam sistem stomatognati dan merupakan intisari dari kedokteran gigi.<sup>10</sup>Hingga saat ini terdapat kontroversi mengenai apakah ekstraksi gigi dalam perawatan orto akan mengganggu fungsi oklusal.<sup>11</sup>

Penulis dalam sari pustaka ini berkeinginan membahas perubahan yang terjadi pada TMJ dan otot-otot pengunyahan pada perawatan ortodontik dengan pencabutan premolar, patologi terjadinya kelainan TMJ setelah pencabutan premolar, dan hal-hal yang perlu diperhatikan dalam penatalaksanaan maloklusi dengan pencabutan premolar. Penulis berharap dengan tulisan ini ortodontis dapat memperhatikan tanda dan gejala kelainan sendi temporo-mandibula (TMD) lebih rinci dan kemudian melakukan pemeriksaan klinis untuk menegakkan diagnosis TMD selama perawatan, dan melakukan tindakan untuk pencegahan berlanjutnya TMD dan mampu melakukan perawatan ortodontik-ortopedik dengan melakukan penyesuaian oklusal untuk memperbaiki tanda dan gejala TMD.

## Efek Pencabutan premolar pada perawatan ortodonti terhadap Sendi temporo-mandibular (TMJ)

Perawatan ortodontik dapat mempengaruhi posisi kondilus, sedangkan posisi kondilus sendiri erat hubungannya dengan posisi diskus artikularis. Perawatan ortodontik disebut memiliki risiko TMD jika terjadi hambatan oklusi yang dapat memacu perpindahan kondilus ke posterior selama perawatan ortodonti dengan ekstraksi premolar.<sup>6</sup> Hubungan antara faktor oklusal dan gejala TMD pertama kali dikemukakan oleh Costen pada tahun 1934, kemudian Costen menganjurkan beberapa jenis perawatan ortodontik dan penyesuaian oklusal dilakukan untuk memperbaiki maloklusi, dan memperbaiki tanda dan gejala TMD. Costen menyimpulkan bahwa maloklusi fungsional dan morfologik dapat menyebabkan TMD dan tujuan utama perawatan TMD adalah menghilangkan rasa sakit dan disfungsi.<sup>12</sup>

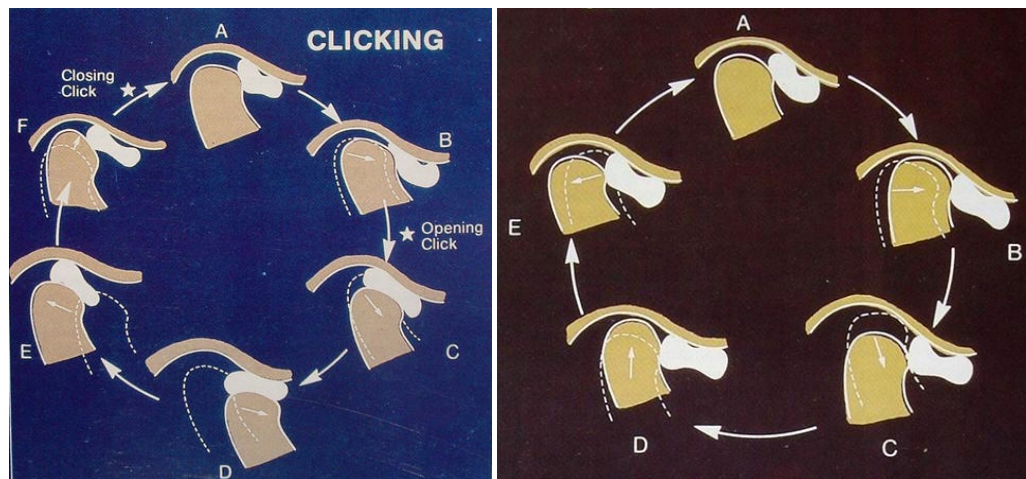
Penelitian Kirveskari dan Alanen terhadap 521 pasien dengan kehilangan 1 hingga 14 gigi menyatakan bahwa terdapat hubungan yang signifikan antara kehilangan gigi premolar atas dengan TMD tanpa dapat menjelaskan proses terjadinya.<sup>13</sup> Pencabutan premolar diduga dapat memacu penurunan dimensi vertikal, retroklinasi gigi insisif atas, pendalaman gigitan, dan interferensi gigi anterior, dimana hal tersebut dapat menyebabkan distalisasi mandibula, perpindahan kondilus ke posterior, dan TMD. Interference pada daerah insisif seperti pada kasus-kasus deep bite dapat memacu terjadinya dislokasi sendi, karena mandibula terdorong ke posterior saat menutup mulut.<sup>7</sup>

Penelitian Artun, et al, 1992, menyimpulkan bahwa perpindahan kondilus ke posterior lebih mudah terjadi pada maloklusi kelas II divisi 1 dengan pencabutan hanya pada premolar atas. Lueke dan Johnston meneliti efek pencabutan premolar pada maloklusi kelas II divisi 1 dan menyatakan bahwa setelah retraksi insisif atas rata-rata sebesar 5 mm, tujuh puluh persen pasien menunjukkan perpindahan tulang basal maksila ke depan, dan secara signifikan perubahan kondilus tidak terkait dengan retraksi insisif namun dengan oklusi pada segmen bukal dan perkembangan rahang atas. Tiga puluh persen pasien terjadi perpindahan kondilus ke distal terutama pada pasien dewasa dengan *moderate anchorloss* bawah lebih sedikit pada *anchorloss* atas.<sup>1</sup>

Wyatt melaporkan bahwa pencabutan premolar yang disertai retraksi anterior pada maloklusi kelas II divisi 1 dapat menyebabkan perpindahan kondilus ke posterior dan perpindahan diskus ke anterior.<sup>14</sup> Farrar dan McCarty menyatakan bahwa perawatan ortodonti dengan pencabutan premolar tidak memiliki stabilitas yang baik terkait dengan retraksi gigi insisif atas berlebih yang dapat menyebabkan mandibula bergeser ke arah posterior. Pergeseran mandibula ke posterior dapat menyebabkan diskus tergelincir dan berubah posisinya lebih ke anterior dan menyebabkan gangguan internal (*internal derangement*).<sup>6</sup> *Internal derangement* merupakan penyebab umum timbulnya rasa sakit pada TMJ yang terjadi akibat gangguan terhadap hubungan anatomis normal antara diskus dengan kondilus, sehingga menyebabkan gangguan pergerakan sendi. Rasa sakit timbul karena kompresi kondilus terhadap jaringan retrodiskal, jaringan yang memiliki banyak nervus, pada fossa glenoidea.<sup>15</sup>

*Internal derangement* terjadi dalam 3 tahap, tahap pertama adalah fase inkoordinasi tanpa rasa sakit (*painless incoordination phase*), dimana terdapat *catching sensation* atau sendi terasa berhenti bergerak sesaat yang terjadi pada gerakan membuka mulut; tahap kedua

adalah perpindahan diskus ke anterior dengan reduksi (*anterior disc displacement with reduction*) pada gerakan membuka mulut, yang mempunyai ciri khas adanya kliking atau popping (Gambar 1A); tahap ketiga adalah perpindahan diskus ke anterior tanpa reduksi (*anterior disc displacement without reduction*) pada saat mencoba membuka mulut, yang mempunyai ciri khas adanya hambatan gerakan rahang atau *locking* (Gambar 1A).<sup>15</sup>



A

B

Gambar 1. A. Pergerakan kondilus dan diskus pada *anterior disc displacement with reduction*  
 B. Pergerakan kondilus dan diskus pada *anterior disc displacement without reduction* (diambil dari <http://www.occlusion.dent.chula.ac.th>)

Nielsen L, dkk, menyatakan bahwa beberapa mekanika ortodontik mempunyai efek negatif terhadap sistem stomatognati karena terciptanya pola oklusal yang baru, salah satunya adalah pencabutan premolar dan retraksi insisal karena menyebabkan perpindahan kondilus ke arah posterior dan tambahan beban pada daerah *pain-sensitive*. Wyatt mengemukakan beberapa tindakan yang dapat mempengaruhi TMJ dan memperparah TMD yang sudah terjadi, yaitu penggunaan elastik kelas II, elastik untuk koreksi midline, headgear, dan chin cup karena dapat mengubah posisi TMJ ke posterior. Nielsen dkk melakukan penelitian untuk mengetahui peran perawatan ortodonti terhadap sistem mastikasi dengan membandingkan palpasi pasien pasca perawatan ortodonti dengan kontrol dan menyimpulkan bahwa prevalensi rasa sakit pada otot dan TMJ lebih besar pada kelompok namun tidak terdapat perbedaan pada prevalensi bunyi sendi.<sup>16</sup> Witzig dan Spahl merekomendasikan pencabutan gigi molar kedua dalam pencarian ruang dibandingkan dengan pencabutan premolar, karena memberi dampak estetik yang lebih baik dan TMJ yang sehat, walaupun akan terjadi peningkatan vertikal dimensi.<sup>5</sup>

Hal yang berbeda dikemukakan pada penelitian Henrikson, dkk, dengan menggunakan kuesioner anamnesa dan evaluasi klinik sebelum, selama dan setelah perawatan dan 1 tahun pasca perawatan. Hendrikson, dkk menyatakan bahwa terdapat penurunan prevalensi rasa sakit otot saat palpasi dan penurunan gejala selama dan setelah perawatan.<sup>17</sup>

Janson dan Hasund melakukan penelitian terhadap 60 pasien dengan pencabutan premolar yang berbeda dan menyimpulkan bahwa tidak terdapat risiko berkembangnya TMD pada perawatan ortodontik bahkan pada *severe malocclusion*. Gianelly, 1988, dan Kunderinger, 1991, menyatakan bahwa tidak terdapat perbedaan pada posisi kondilus baik pada kontrol maupun pasien pasca-perawatan ortodontik dengan pencabutan.<sup>17</sup>

Sadowsky meneliti bunyi kliking pada 160 pasien dengan pemeriksaan audiovisual, dan menyimpulkan bahwa tidak terdapat perbedaan signifikan pada bunyi TMJ sebelum dan setelah perawatan baik pada pendekatan ekstraksi maupun non-ekstraksi. Bunyi kliking resiprokal bahkan ditemukan lebih banyak sebelum perawatan ortodonti.

McNamara dan Bennet menyatakan bahwa maloklusi akan berakibat pada gangguan performa pengunyahan.<sup>18</sup> Tome, dkk meneliti efek ekstraksi terhadap TMJ dengan melihat perubahan pada trajektori mandibula dan kehalusan pergerakan mandibula dengan menghitung *jerk-cost* yang identik dengan perubahan percepatan. Semakin kecil variasi trajektori mandibula dan semakin kecil perubahan percepatan pada pergerakan mandibula, maka semakin efektif kemampuan (*skillful*) kinematik pergerakan mandibula. Adanya maloklusi akan menurunkan efektivitas kinematik pergerakan mandibula, dimana oklusi yang semakin baik, salah satunya melalui perawatan ortodonti, akan menambah efektivitas kinematik pergerakan mandibula.<sup>11</sup>

Penelitian longitudinal oleh Dibbets dan Van Der Weele selama 20 tahun terhadap evaluasi antara perawatan ortodontik dengan ekstraksi gigi dan tanda dan gejala TMD menyatakan bahwa tidak terdapat hubungan yang signifikan antara tanda dan gejaladengan perawatan ortodontik yang disebabkan oleh ekstraksi gigi.<sup>19</sup> Penelitian oleh Kremenak, et al dengan menggunakan TMD index menyatakan hal yang serupa bahwa 90% dari sampel menunjukkan nilai TMD index tetap atau bahkan membaik, sedangkan 2% dari sampel menunjukkan peningkatan 5 poin dalam skala Helkimo.<sup>20</sup>

McLaughlin dan Bennet menyatakan hal-hal yang dapat terjadi pada perawatan ortodonti dengan pencabutan premolar, yaitu:

### **1. Penurunan dimensi vertikal**

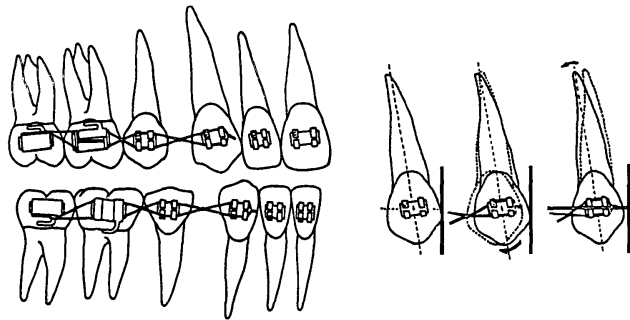
Sleighter pada tahun 1954 menyatakan bahwa pencabutan premolar akan menyebabkan pergerakan molar ke depan sehingga terjadi penurunan dimensi vertikal. Namun hal ini dibantah oleh beberapa penelitian lainnya yang menyatakan bahwa penurunan dimensi vertikal lebih banyak ditemukan pada kontrol (*untreated cases*). Beberapa kasus yang perlu diperhatikan terkait dengan dimensi vertikal antara lain kasus deepbite pada pasien *low angle*, dan kasus openbite pada pasien *high angle* dimana pencabutan premolar merupakan pilihan terapi yang menguntungkan karena dapat membantu penutupan gigit.<sup>18</sup>

Sebagian besar penelitian menyatakan bahwa sudut bidang mandibula sedikit terbuka atau terjadi peninggian dimensi vertikal pada perawatan ortodonti dengan pencabutan, dan terjadi sedikit penurunan dimensi vertikal pada kontrol (*untreated cases*). Hal tersebut diduga terjadi karena pergerakan ekstrusi alamiah (*extrusive nature movement*) pada gigi geligi perawatan ortodonti.<sup>18</sup> Namun hal tersebut berbeda dengan penelitian Pearson yang melaporkan terjadinya penurunan sudut bidang mandibula pada perawatan ortodonti dengan pencabutan premolar pada kasus-kasus *high angle*.<sup>21</sup>

### **2. Kontak prematur gigi anterior**

Leucke dan Johnston menyatakan bahwa retroklinasi gigi insisif, pendalaman gigit dan interferensi insisal bukan merupakan hal yang tidak dapat dihindarkan. Retroklinasi gigi insisif, pendalaman gigit dan interferensi insisal dapat terjadi karena angulasi braket kaninus, retraksi kaninus selama leveling dan aligning, kontrol *torque* selama retraksi, dan kontrol overbite selama overjet berkurang.<sup>18,22</sup>

Angulasi braket kaninus pada sistem preadjusted memiliki *distal root tip* atau *mesial crown tip*, dimana jika diletakkan pada kaninus dengan mahkota yang tegak atau miring ke distal maka akan terjadi defleksi pada segmen anterior pada *archwire* awal, sehingga dapat menyebabkan ekstrusi gigi insisal (Gambar 2). Namun hal tersebut dapat dicegah dengan 3 cara, yaitu melakukan *bypass* gigi anterior, atau meletakkan kawat secara pasif pada braket insisif, sampai mahkota gigi kaninus pada posisi normal atau sedikit miring ke mesial, atau dengan melakukan *bending* atau penekukan kawat pada mesial braket kaninus sehingga kawat akan bersifat pasif pada braket insisif.<sup>18</sup>



Gambar 2. Laceback untuk retraksi kaninus (diambil dari McLaughlin RP, Bennett JC, *Angle Orthod* 1995;65:175-86)<sup>30</sup>

Retraksi kaninus selama leveling dan aligning dilakukan untuk menyediakan ruangan untuk memecah *crowding* anterior. Hal tersebut dapat menyebabkan *distal tipping* gigi kaninus yang dapat menyebabkan efek ekstrusi pada gigi insisif. Pemakaian elastik awal (*early elastic*) juga dapat menyebabkan *distal tipping* gigi kaninus yang gayanya lebih besar daripada efek *uprighting* oleh kawat awal. Penggunaan ligasi *figure-of-8* dari segmen posterior ke gigi kaninus atau penggunaan *laceback* akan menciptakan gaya yang ringan pada gigi kaninus yang dapat meminimalisasi *distal tipping* gigi kaninus.<sup>23</sup>

Gigi insisif cenderung retroklinasi selama retraksi anterior baik dengan menggunakan *sliding mechanics* atau *closing loops*. Pada penatalaksanaan kasus kelas II, kondisi tersebut menguntungkan bagi gigi insisif bawah namun tidak menguntungkan bagi gigi insisif atas. Pemilihan braket dengan *palatal root torque* pada gigi insisif atas dan *labial root torque* pada gigi insisif bawah dianjurkan pada penatalaksanaan kasus ortodonti dengan pencabutan premolar. Penambahan torque pada kawat rektanguler dan penggunaan low force yang tidak menyebabkan hilangnya kontrol torque juga dapat dilakukan sebagai alternatif perawatan. Kontak prematur dapat terjadi selama retraksi anterior, dan hal ini dapat diantisipasi dengan memperhatikan level gaya dalam penutupan ruang yang tidak melebihi kekuatan kontrol torque archwire yang dapat berakibat pendalaman gigitan.<sup>18</sup>

### 3. Perpindahan kondilus ke posterior

McLaughlin dan Bennet menyatakan bahwa tidak terdapat bukti bahwa perawatan ortodonti dengan pencabutan premolar dapat menyebabkan perpindahan kondilus ke posterior, bahkan beberapa literatur menyebutkan bahwa paska perawatan ortodonti posisi kondilus berada lebih kosentris. Perawatan ortodonti harus ditujukan untuk mencapai relasi sentrik, walaupun jika perawatan dilakukan pada pasien dengan perpindahan diskus ke anterior. Hal tersebut dapat dicapai dengan kombinasi bedah ortognatik.<sup>18</sup>

### Efek Pencabutan premolar pada perawatan ortodonti terhadap Otot Pengunyahan

Gaya otot-otot pengunyahan merupakan salah satu faktor etiologi terjadinya maloklusi, sehingga perubahan pada otot pengunyahan dikhawatirkan dapat mengganggu stabilitas jangka panjang hasil perawatan ortodonti. Penelitian Kundinger, 1991, menggunakan EMG untuk menghitung kontraksi otot pengunyahan saat *clenching* menyatakan bahwa tidak terdapat perbedaan bermakna antara nilai rasio kontraksi otot pengunyahan pada kontrol dan pasien paska-perawatan ortodontik dengan pencabutan. Rasio yang didapatkan mewakili nilai kontribusi otot masseter dan temporalis anterior terhadap kekuatan gigit volunter maksimal.<sup>1</sup>

*Tongue trusting* merupakan ciri khas dari maloklusi kelas II divisi 1 yang umumnya memiliki overjet berlebih sehingga memacu otot-otot perioral membuat bibir berkontak, dan lidah akan maju menutup rongga mulut pada saat penelanan. Pola ini bertujuan membuat tekanan intra oral negatif yang berperan penting pada penelanan. Tekanan otot pada daerah premolar saat penelanan 2 kali lebih pada maloklusi kelas II divisi 1 dibandingkan dengan pada oklusi normal. Pada kondisi normal sepertiga anterior lidah bersentuhan dengan papila insisif dan palatum sebelah palatal insisif atas saat penelanan, sedangkan bibir tetap tertutup.<sup>24</sup>

Lebih dari setengah jumlah pasien maloklusi kelas II divisi 1 memiliki postur lidah beradaptasi pada saat istirahat, dimana terjadi penyesuaian bentuk lidah terhadap bentuk lengkung gigi, lidah lebih ke depan dan berada di antara lengkung gigi karena adanya overjet yang besar. Pada sampel penelitian Souza, 47% pasien maloklusi kelas II divisi 1 memiliki postur lidah yang normal, dengan ciri bagian dorsum lidah terangkat menutupi palatum, sementara sepertiga anterior lidah menyentuh bagian lingual gigi insisif atas. Setelah retraksi insisif atas, 70% pasien maloklusi kelas II divisi 1 memiliki postur lidah beradaptasi. Penambahan jumlah pasien dengan postur lidah beradaptasi menandakan bahwa pencabutan premolar pada perawatan kelas II divisi 1 tidak mengubah postur lidah menjadi lebih baik, bahkan dapat memacu lidah normal untuk beradaptasi pada posisi baru, dimana postur baru berada lebih ke depan dan akan mengurangi kestabilan paska perawatan.<sup>24</sup>

Otot suprahyoid dan milohyoid merupakan salah satu bagian dari sistem stomatognati yang berperan besar dalam penelanan. Kontraksi otot suprahyoid memacu kontraksi dasar mulut dan membuat lidah terdorong ke arah palatum. Otot milohyoid berfungsi banyak saat mengunyah, menyedot dan pada awal fase penelanan. Terdapat beraneka ragam pola penelanan dan penting bagi otot pengunyahan untuk menyesuaikan diri pada pola baru setelah retraksi.<sup>24</sup>

Setelah perawatan ortodontik, pasien maloklusi kelas II divisi 1 memiliki kesinergisan otot suprahyoid antara sebelah kanan dan kiri namun tetap memiliki perbedaan besar aktivitas myoelektrik dengan pasien maloklusi kelas I. Tidak terjadi penambahan kekuatan otot perioral paska perawatan sedangkan postur lidah cenderung untuk maju ke depan, sehingga kemungkinan *relaps* menjadi lebih besar. Anderson, dkk menjelaskan bahwa terdapat kemungkinan *relaps* pada perawatan maloklusi kelas II divisi 1 dengan pencabutan premolar dan retraksi anterior juga berhubungan dengan berkurangnya ukuran lengkung gigi setelah ekstraksi.<sup>25</sup>



## KESIMPULAN

Pencabutan premolar dapat menyebabkan *Temporo Mandibular Disorder* (TMD) masih diperdebatkan kemungkinan terjadinya karena kesalahan diagnostik atau kesalahan pada mekanoterapi saat dilakukan perawatan. Sebagian besar literatur menyatakan bahwa tidak terdapat bukti ilmiah bahwa pencabutan premolar merupakan risiko TMD. Namun ortodontis tetap harus mewaspadaikan kontak gigi anterior selama perawatan ortodontik dilakukan yang terjadi karena retroklinasi gigi insisif, pendalaman gigit dan interferensi insisal. Penggunaan *low force* masih menjadi andalan untuk retraksi anterior, agar tidak terjadi penurunan dimensi vertikal karena *loss anchorage*.

Operator harus berhati-hati terhadap posisi kaninus yang tegak dan miring ke distal agar tidak terjadi ekstrusi gigi posterior, beberapa cara telah dikemukakan untuk mengantisipasi hal tersebut. Diagnosa kelainan TMJ dianjurkan untuk dilakukan setiap kunjungan pasien dengan lebih akurat untuk mewaspadaikan timbulnya kelainan TMJ karena kesalahan perawatan yang dilakukan.

Tercapainya relasi sentrik merupakan tujuan ideal perawatan ortodonti, sehingga penentuan relasi sentrik pra perawatan merupakan hal yang esensial. Perawatan ortodonti secara umum cenderung memperbaiki daripada memperburuk kondisi TMJ.

Belum banyak penelitian yang dilakukan mengenai perubahan pada otot pengunyahan setelah perawatan ortodonti. Beberapa penelitian yang telah dilakukan menyatakan bahwa tidak terdapat perbedaan yang signifikan pada otot pengunyahan sebelum dan sesudah perawatan ortodonti dengan pencabutan. Sebaliknya pada perawatan maloklusi kelas II divisi 1 dengan pencabutan, lidah cenderung beradaptasi ke depan pada posisi baru paska retraksi. Kombinasi 2 fakta tersebut menandakan bahwa peluang *relaps* post perawatan maloklusi kelas II divisi 1 dengan pencabutan, cukup besar.

## DAFTAR PUSTAKA

1. Kundinger KK, Austin BP, Christensen LV, Donegan SJ, Ferguson DJ. An evaluation of temporomandibular joints and jaw muscles after orthodontic treatment involving premolar extractions. *Am J Orthod Dentofacial Orthop* 1991;100:100-5.
2. Tweed CH. Indications For The Extraction Of Teeth Orthodontic Procedure. *American Journal of Orthodontics and Oral Surgery* 1944;30(8):405-28.
3. Peck S, Peck H. Frequency of tooth extraction in orthodontic treatment. *Am J Orthod* 1979;76(5):491-6.
4. Somoskövi I, Herényi G, Szabó GT, Gurdán Z, Szabó G. Frequency of tooth removal because of orthodontic reasons. *Fogorv Sz* 2008;101(6):225-30.
5. Witzig JW, Spahl TJ. *The clinical management of basic maxillofacial orthopedic appliances*. Boston: PSG Publishing, 1987.
6. Farrar WB, McCarthy WL. *A clinical outline of temporomandibular joint diagnosis and treatment*. Montgomery: Walker Publishing, 1983.
7. Gianelly AA, Hughes HM, Wohlgemuth P, Gildea G. Condylar Position and Extraction Treatment. *Am J Orthod Dentofac Orthop* 1988;93:201-5.
8. Nebbe B, Major PW. Prevalence of TMJ Disc Displacement in a Pre-Orthodontic Adolescent Sample. *Angle Orthod* 2000;70(6).
9. Keeling SD, McGorray S, Wheeler TT, King GJ. Risk factors associated with temporomandibular joint sounds in children 6 to 12 years of age. *Am J Orthod Dentofac Orthop* 1994;105(3):279-87.
10. Nelson SJ, Ash MM. *Wheeler's Dental Anatomy, Physiology, And Occlusion*. Missouri: Saunders, 2010.
11. Tome W, Yashiro K, Takada K. Orthodontic Treatment of Malocclusion Improves Impaired Skillfulness of Masticatory Jaw Movements. *Angle Orthod* 2009;79(6):1078-83.
12. Costen J. A syndrome of ear sinus symptoms dependent upon disturbed functions of TMJ. *Ann Otol (St. Louis)* 1934;43:1-15.
13. Kirveskair P, Alanen P. Association between tooth loss and TMJ dysfunction. *J Oral Rehabil* 1985;12:189-94.
14. Wyatt WEX. Preventing adverse effects on the temporomandibular joint through orthodontic treatment. *International Journal of Orthodontics* 1988;26:10-12.
15. Harris E, Budd R, Genovese M, Firestein G, Sergent J, Sledge C. *Kelley's Textbook of Rheumatology*. 7<sup>th</sup> ed. Philadelphia: Elsevier, 2005.
16. Conti A, Freitas M, Conti P, Henriques J, Janson G. Relationship Between Signs and Symptoms of Temporomandibular Disorders and Orthodontic Treatment: A Cross-sectional Study. *Angle Orthod* 2003;73:411-17.
17. Henrikson T, Nilner M, Kurol J. Symptoms and signs of temporomandibular disorders before, during and after orthodontic treatment. *Swed Dent J* 1999;23:193-207.
18. McLaughlin RP, Bennett JC. The extraction-nonextraction dilemma as it relates to TMD. *Angle Orthod* 1995;65:175-86.
19. Dibbets J, Van Der Weele L. Long-term effect of orthodontic treatment, including extraction, on signs and symptoms attributed to TMD. *Eur J Orthod* 1992;14:16-20.

20. Kremenak C, Kinser D, Melcher T, al e. Orthodontics as a risk factor for temporomandibular disorders (TMD) II. *Am J Orthod Dentofacial Orthop* 1992;101:21-27.
21. Pearson LE. Vertical control through use of mandibular posterior intrusive force. *Angle Orthod* 1973;43(2):194-200.
22. Luecke PE, Johnston LE. The effect of maxillary first premolar extraction and incisor retraction on mandibular positions: testing the central dogma of "functional orthodontics". *Am J Orthod Dentofac Orthop* 1992;101:4-12.
23. McLaughlin RP, Bennett JC. The transition from standard edgewise to preadjusted appliance system. *J Clin Orthod* 1989;23:142-53.
24. Souza D, Semeghini T, Kröll L, Berzin F. Oral Myofunctional and Electromyographic Evaluation of the Anterior Suprahyoid Muscles and Tongue Thrust in Patients with Class II/1 Malocclusion Submitted to First Premolar Extraction. *J Appl Oral Sci* 2007;15(1):24-8.
25. Anderson B. Multiple extraction patterns in severe discrepancy cases. *Angle Orthod* 1975;45(4):291-303.